

Espondilodiscitis en lactante de 15 meses con rechazo a la deambulaci3n

A. Miralles Puigbert⁽¹⁾, P. Higuera Sanjuan⁽²⁾, M. Ribes Gonzlez⁽¹⁾, I. Ruiz Langarita⁽¹⁾, A. Lzaro Almarza⁽¹⁾, J. Sierra Sirvent⁽¹⁾

⁽¹⁾ Servicio de Pediatra del Hospital Clnico Universitario Lozano Blesa (Zaragoza)

⁽²⁾ Pediatra de Atenci3n Primaria. Centro de Salud Mara de Huerva (Zaragoza)

[Bol Pediatr Arag Rioj Sor, 2012; 42: 47-49]

RESUMEN

Describimos el caso de una paciente de 15 meses de edad con rechazo a la marcha y la sedestaci3n que fue diagnosticada de espondilodiscitis. Esta enfermedad supone el 2% de las infecciones osteoarticulares en la infancia. Se caracteriza por una sintomatologa tpica pero poco especfica que hace difcil el diagn3stico. Es imprescindible la realizaci3n de una resonancia magntica nuclear para el diagn3stico de espondilodiscitis.

PALABRAS CLAVE

Espondilodiscitis, discitis, diagn3stico, resonancia magntica.

Spondylodiscitis in a 15 month-old infant who had rejection of walking

ABSTRACT

We describe a case of a 15 month-old infant who had rejection of walking or sitting and was diagnosed of spondylodiscitis. A 2% of osteoarticular infections in children is attributed to this disease. It is characterized by typical but not specific symptoms which makes diagnosis difficult. Magnetic resonance imaging is essential for the diagnosis of spondylodiscitis.

KEY WORDS

Spondylodiscitis, discitis, diagnosis, magnetic resonance imaging.

INTRODUCCI3N

La espondilodiscitis es una inflamaci3n del disco intervertebral y las vrtebras adyacentes. Supone el 2% de las infecciones osteoarticulares⁽¹⁾. Se presenta en la primera infancia como rechazo de la marcha o de la sedestaci3n y como dolor lumbar o cervical en pacientes adolescentes. La sintomatologa asociada a esta patologa es tpica pero poco especfica. Para llegar al diagn3stico, es imprescindible un alto ndice de sospecha que permita orientar las exploraciones complementarias. Su etiologa infecciosa es un tema controvertido ya que los cultivos del disco suelen ser negativos. Con respecto a su pron3stico, este

es reservado a largo plazo, ya que un porcentaje elevado de los pacientes presentan secuelas (fibrosis del disco, fusi3n vertebral...). Se presenta un caso de espondilodiscitis en una paciente de 15 meses.

CASO CLNICO

Nia de 15 meses de edad que presenta episodios de irritabilidad, rechazo de la marcha y de la sedestaci3n de aproximadamente una semana de evoluci3n. No hay antecedente de traumatismo previo. 15 das antes haba presentado una infecci3n respiratoria de vas altas con febrcula. No existen antecedentes familiares ni persona-

Correspondencia: Anna Miralles Puigbert
Avda. G3mez Laguna n.3 24, Esc. 1, 4.3-B
50009 Zaragoza
e-mail: mirallesanna@hotmail.com
Recibido: abril de 2012. Aceptado: mayo de 2012

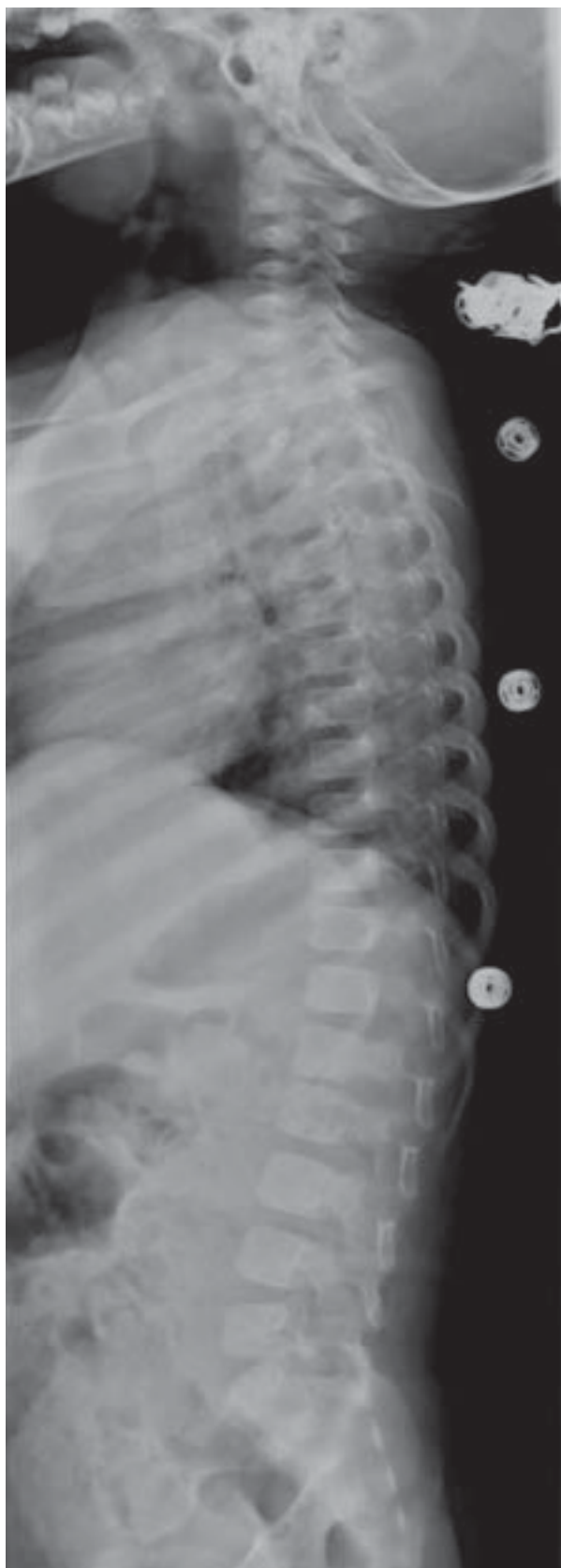


Figura I. Radiografía de columna vertebral.
Disminución del espacio vertebral L1-L2.

les de interés. La paciente tiene un desarrollo psicomotor adecuado para su edad con una marcha autónoma desde los 9 meses.

En el servicio de urgencias de pediatría se realiza radiografía de caderas que no muestra alteraciones y se diagnostica de sinovitis transitoria de cadera, por lo que se pauta reposo y tratamiento con antiinflamatorios. La paciente consulta de nuevo por no notar mejoría. En la exploración física destaca rechazo a la sedestación y a la bipedestación, imposibilidad para levantarse del suelo sin ayuda, marcha con aumento de la base de sustentación. No presenta dolor a la palpación vertebral ni limitación articular o dolor a la movilización pasiva de las articulaciones en extremidades inferiores. No se evidencian signos inflamatorios. En esta ocasión se realizó una ecografía de caderas que no mostró ningún tipo de alteración. El hemograma y el perfil bioquímico fueron normales, excepto una cifra de plaquetas de 522 mil/mm³. La proteína C reactiva (PCR) fue de 0,88 mg/mL y la velocidad de sedimentación globular (VSG) estaba muy elevada con una cifra de 99 mm, indicando un posible proceso inflamatorio. En la radiografía de columna se objetivó una disminución del espacio intervertebral entre L1 y L2 (figura I). La gammagrafía con 99 mTc mostró un aumento de captación en dicha zona. Se realizó una resonancia magnética nuclear que mostró afectación del disco intervertebral L1-L2 con importante afectación de partes blandas, con una colección mínima intrarraquídea epidural, sin estenosis del conducto raquídeo lumbar (figuras II y III). Se instauró tratamiento endovenoso con cefotaxima y cloxacilina durante 15 días. En su estancia en el hospital presentó una mejoría progresiva sintomática y analgésica. En el momento del alta domiciliaria presentaba una exploración física y una analgésica compatibles con la normalidad. Prosiguió tratamiento oral en su domicilio hasta completar 10 días.

DISCUSIÓN

La espondilodiscitis es una entidad relativamente infrecuente en la infancia, poco conocida, que cursa con una sintomatología típica, aunque poco específica, y que requiere un alto índice de sospecha para su diagnóstico^(1,2).

Se trata de un proceso inflamatorio en el disco intervertebral y/o en los platillos vertebrales, con disminución sintomática del espacio⁽³⁾.

Varios estudios han demostrado que en la época prenatal el disco y el cuerpo vertebral comparten las mismas estructuras vasculares. Progresivamente el disco se va volviendo avascular⁽¹⁾.

La sintomatología suele ser inespecífica y varía según la edad del niño⁽²⁾. En la primera infancia se manifiesta como rechazo con llanto a la bipedestación, deambulación y

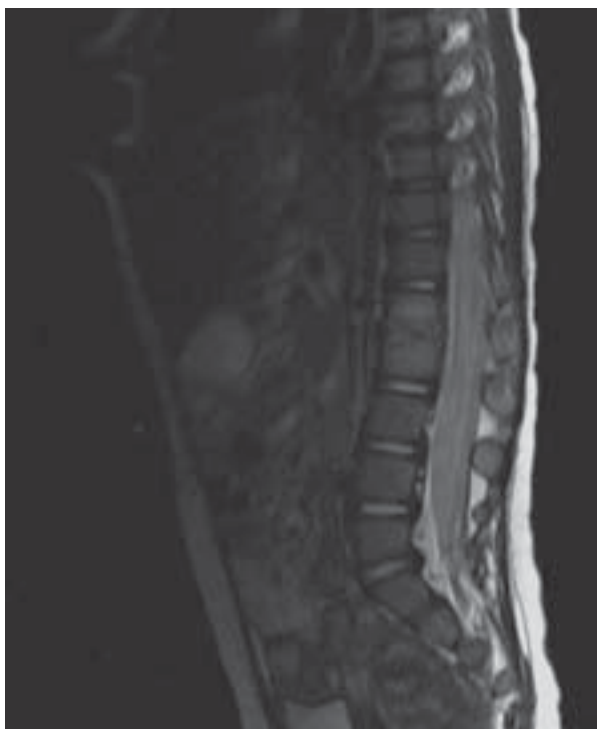

Figura II. RM de columna completa. Se observa afectaci3n del disco y paravertebral en espacio L1-L2.

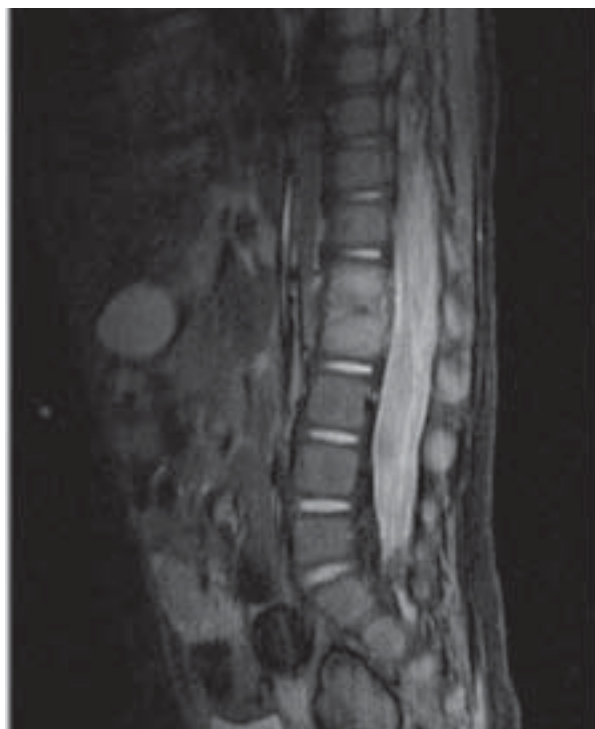

Figura III. RM de columna completa. Alteraci3n a nivel del disco y paravertebral en L1-L2.

sedestaci3n y en la adolescencia como dolor lumbar o cervical. Se puede acompa~nar de sintomatolog~a inespec~fica como fiebre, irritabilidad y/o dolor abdominal⁽⁴⁾.

Para el diagn3stico es imprescindible la realizaci3n de resonancia magn~tica nuclear^(5,6). La radiograf~a simple de columna tiene poca sensibilidad y en muchas ocasiones no se observa afectaci3n hasta cumplir las dos semanas de cl~nica. La gammagraf~a con ⁹⁹mTc tiene poca especificidad. Se recomienda la realizaci3n del TAC solamente en aquellos casos en los que se quiere realizar punci3n del disco. La punci3n-aspiraci3n se realiza solo ante los casos de fracaso del tratamiento antibi3tico⁽⁵⁾.

La etiolog~a de la espondilodiscitis est~ controvertida. Se barajan diferentes hip3tesis: causa infecciosa, traum~tica o inflamaci3n idiop~tica^(1,3).

BIBLIOGRAF~A

1. Rubio B, Calvo C, Garc~a-Consuegra J, Ciria L, Navarro ML, Ramos JT. Espondilodiscitis en la Comunidad de Madrid. *An Pediatr (Barc)* 2005; 62: 147-152.
2. Gouliouris T, Aliyu SH, Brown NM. Spondylodiscitis: update on diagnosis and management. *J Antimicrob Chemother* 2010; 65 Suppl 3: 11-24.
3. Tapia R, Espinosa MG, Mart~nez-Le3n MI, Gonz~lez-G3mez JM, Moreno J. Espondilodiscitis: diagn3stico y seguimiento a medio-largo plazo de 18 casos. *An Pediatr (Barc)* 2009; 71: 391-399.
4. L3pez-Esteban P, Mart~nez-P3rez J, Cabeza B, P3rez-Villena A, ~lvarez-Coca J. Alteraci3n intestinal de larga evoluci3n como forma de presentaci3n de una espondilodiscitis. *An Pediatr (Barc)* 2010; 72: 84-98.
5. Flores P, Aparicio C, Ruiz M, Bueno A, Lorente ML, Jim3nez F. Cojera s~bita en un lactante afebril. *An Pediatr (Barc)* 2007; 66: 431-433.
6. Fica A, Boz~n F, Aristegui M, Bustos P. Espondilodiscitis: an~lisis de una serie de 25 casos. *Rev M3d Chile* 2003; 131: 473-482.

El tratamiento tambi3n est~ controvertido aunque se recomienda la antibioterapia si se presenta fiebre persistente, mal estado general, aumento de la VSG o cultivos microbiol3gicos positivos.

La espondilodiscitis, cuyo retraso en el diagn3stico es frecuente, no es una entidad banal, ya que puede complicarse con abscesos y da~o de ra~ces nerviosas⁽³⁾. La evoluci3n a corto plazo suele ser favorable con una desaparici3n completa de los s~ntomas. Pero aun as~i, esta patolog~a tiene un pron3stico reservado a largo plazo, ya que un porcentaje elevado de los pacientes presentan secuelas (fibrosis del disco, fusi3n vertebral...).

Un diagn3stico precoz, basado en un alto ~ndice de sospecha y la instauraci3n del tratamiento adecuado sin demora, puede mejorar el pron3stico de los pacientes con espondilodiscitis.